Los implantes como apoyo a la prótesis removible: apliquemos la imaginación a los tratamientos

Normalmente planeamos tratamientos radicales, tanto los dentistas que ponemos implantes, como los implantólogos, y recientemente, también los periodoncistas. Para ello, todos nos basamos en el estado estable que se supone los implantes alcanzan en un altísimo porcentaje. La moderna investigación clínica nos muestra que evidentemente esto es así. Pero no es menos cierto que los dentistas podemos a menudo caer en el sobre-tratamiento. El "descubrimiento" de los implantes nos ha hecho irnos hacia un extremo de la balanza. Ahora debemos volver a su centro, pues muchos dientes podrían ser conservados, ya que movilidad no es sinónimo de pérdida segura. El actual paradigma sobre el que se basan los "tratamientos implantológicos radicales", está apoyado en dos hipótesis: a) los implantes aventajan a los dientes periodontales como pilares de prótesis, y b) los pacientes periodontales no representan un grupo de alto riesgo para recibir implantes. Pero han aparecido una serie de evidencias recientes que deberían flexibilizar el paradigma radical actual.

Veamos las conclusiones que pueden extraerse de los últimos estudios a largo plazo que se han publicado: Las estadísticas acerca del tratamiento de los defectos infra-óseos ofrecen un resultado positivo del 89 % a los 10 años, lo que supone una cifra similar al pronóstico generalmente aceptado de supervivencia media implantaria (1). Hace ya unos años pudo comprobarse que la distribución de los fracasos de implantes no se comporta de manera igualitaria, sino que cuando un paciente pierde un implante, tiene más probabilidades de perder más implantes, de lo que se deduce una específica susceptibilidad en el huésped (2,3). En efecto, los pacientes periodontales muestran una predisposición 4 veces mayor a la periimplantitis que los normales (4), pues la susceptibilidad a la enfermedad periodontal y a la peri-implantaria está basada en los mismos factores (4, 5, 6 y 7).

Es pues el momento de re-definir los criterios para sustituir un diente por un implante o conservarlo. Mientras no seamos capaces de regenerar o reproducir el periodonto, nuestra profesionalidad nos obliga a ser conservadores en la medida de lo posible.

Una opción conservadora puede ser utilizar los implantes como apoyo a la prótesis parcial removible. Esto es especialmente útil cuando concurren las siguientes circunstancias:

- cuando los dientes restantes tienen un pronóstico incierto pero no como para ser extraídos ya,
- si no queremos unir dientes a implantes porque aquellos presenten un cierto grado de movilidad clínica,
- en limitaciones del presupuesto del paciente o cuando éste desee evitar una cirugía más amplia.

Después de esta prolija introducción, veamos unos cuantos ejemplos en los que se ha tratado en general de conservar en lo posible los dientes del paciente, incluso a veces la prótesis de que es portador. En estos casos, sigue siendo factible añadir más implantes en el futuro y reconvertir o sustituir totalmente las prótesis si se produce el fracaso final de los dientes restantes. Pero, todo a su debido tiempo.

Dr. Lino Esteve Colomina

CASO 1

Acude con el 35 fracturado a ras. Decidimos no restaurarlo por insuficiente tejido sano para anclaje seguro de un perno-muñón, sobre todo tratándose de un pilar protésico, y colocamos un implante inmediato dejando exteriorizado desde el principio el pilar de cicatrización (cirugía inmediata post-extracción y en una sola fase).

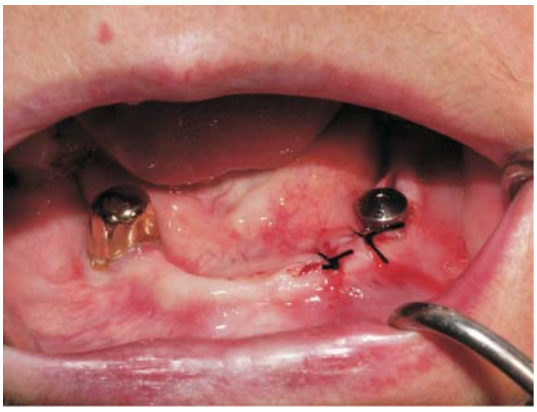

Fig 1-1: Una paciente de 68 años de edad lleva 9 años una Prótesis parcial removible inferior bien apoyada en los dos sietes (uno con retenedor de Ackers con tope sobredimensionado y el otro con una corona microfresada) y en los dos cincos con dos coronas telescópicas.

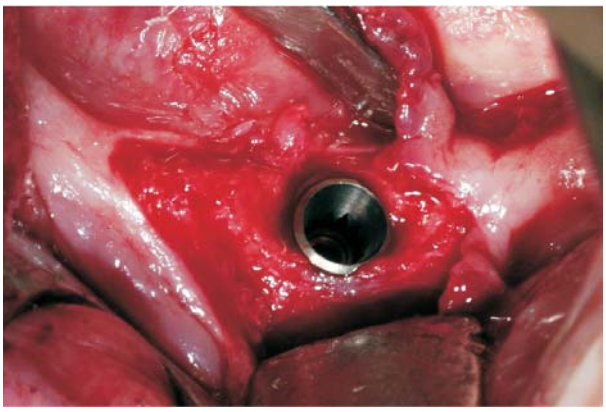

Fig 1-2: Detalle de la cirugía del implante inmediato post-extracción. Se observa un gap entre implante y alvéolo en torno a 1 mm.

Fig 1-3 y 1-4: Para tomar la impresión unimos el transfer a la prótesis con patern resin y luego arrastramos con silicona.

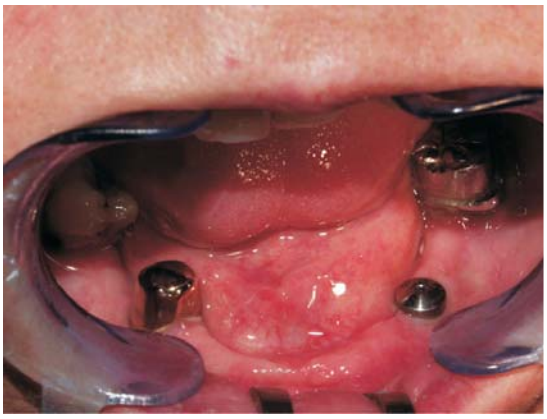

Fig 1-5: Vista intraoral de la paciente durante el período previo a la conexión del implante a la prótesis.

Fig 1-6: Vista inferior mostrando el pilar de bola que irá atornillado al implante y el atache incluido en la prótesis.

Fig 1-7: El pilar de bola en su posición.

Fig 1-8 y 1-9: El caso terminado.

CASOS 2 y 3

Utilización de barras parciales incluidas en Prótesis Removible Mixta.

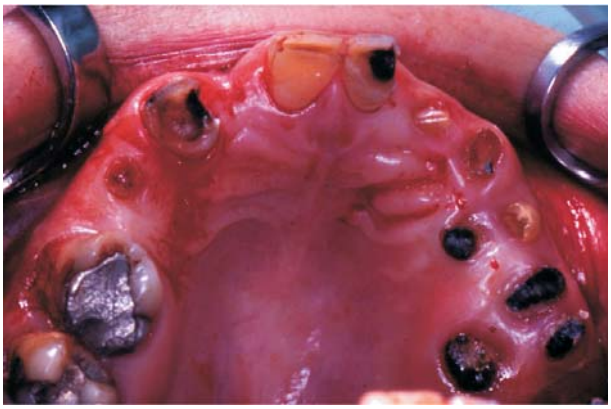

Fig 2-1: Una paciente de 54 años de edad viene buscando una solución a su estado bucal abandonado. Tiene especial aprensión a que la prótesis se le mueva o le produzca náuseas y desea conservar los dientes que sea posible, aunque no manifiesta una especial preocupación estética.

Fig 2-2: Decidimos enfocarla a una prótesis mixta que cumple con sus requisitos sin elevar el presupuesto más allá de sus límites. Se confecciona un puente ceramo-metálico microfresado en frente anterior con ataches de bola. En uno de los lados se conecta a un implante para que éste cargue con su atache de forma solidaria, dado que el hueso circundante era de baja densidad.

Dr. Lino Esteve Colomina

Fig 2-3: Los distintos componentes de la prótesis.

Fig 2-4: Se ha conseguido una prótesis confortable con escasa placa palatina, mucha estabilidad mecánica y sólo con 3 implantes

Fig 2-5 y 2-6: Vistas oclusal y frontal del caso cuando se terminó.

Fig 2-7: A los 10 años, la paciente presenta palatinitis sub-prótesis, pero los tejidos periimplantarios siguen **estables** sin variación.

Fig 2-8: Los tejidos blandos alrededor de las coronasanteriores no han sufrido retracción. La estética aún es aceptable.

Fig 2-9: La prótesis está como nueva una vez se han cambiado los teflones de los ataches.

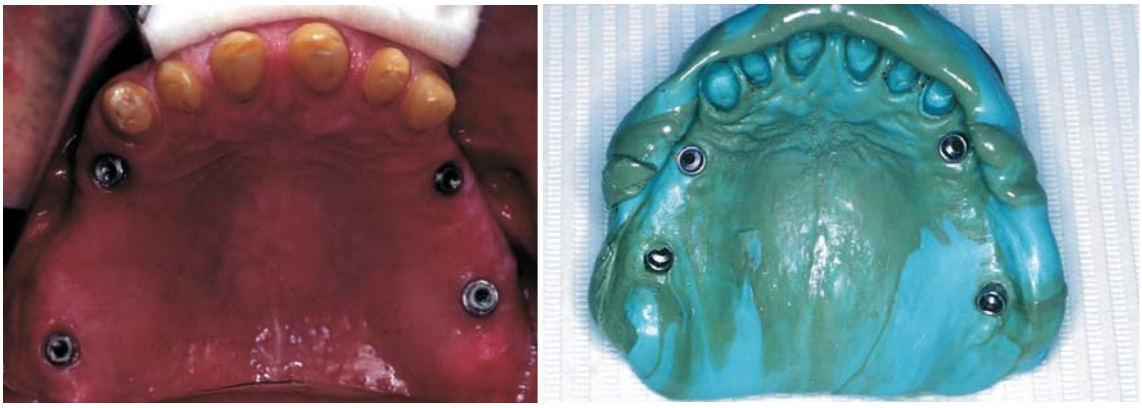

Fig 3-1 y 3-2: Un hombre de 51 años de edad que padece TBC en fase orgánica, acude porque quiere recuperar la función masticatoria. En arcada inferior **extraemos las piezas residuales, todas en un estado irreversible y** se coloca una sobredentadura implantosoportada, pero en la superior presenta un frente anterior en condiciones de ser conservado. Las zonas sinusales no tienen buenas condiciones para se implantadas y sin entrar en cirugía avanzada, podemos colocar dos implantes en la zona de los cuatros y dos en las zonas túbero-pterigoideas.

Fig 3-3: Creemos que, a efectos biomecánicos, este tipo de prótesis mixta puede presentar mejor pronóstico que unos puentes fijos sobre sólo 2 implantes por lado, dado que la compensación de las fuerzas laterales va a ser mucho más completa al participar el microfresado del frente anterior y la amortiguación de los ataches sobre las barras.

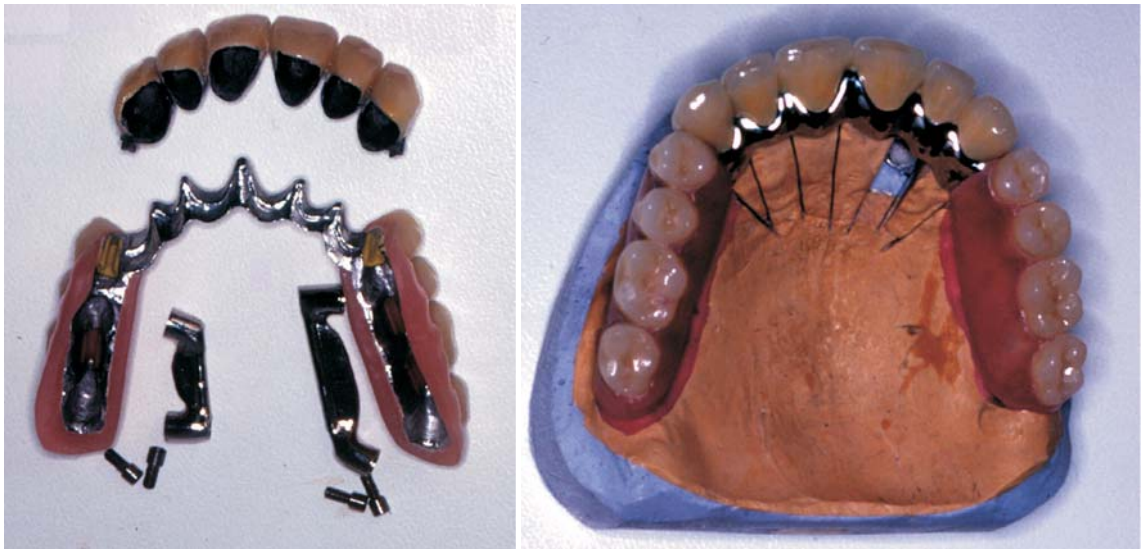

Fig 3-4 y 3-5: Los distintos componentes de la prótesis por separado **y a**specto de la prótesis mixta con barras parciales sobre el modelo de trabajo. **Comparada con una arcada completa fija dientes/implantes, esta opción protésica ofrece una mayor autonomía biomecánica entre ambos sectores y resulta más reversible a la hora de abordar reparaciones o complicaciones para un paciente que acepte llevar un sector removible como en este caso particular.**

CASOS 4 y 5

En las prótesis a extremos libres, los implantes pueden mejorar el comportamiento mecánico a la vez que ahorran la preparación de los pilares naturales y los preservan, evitando que los momentos de fuerza se descarguen sobre ellos.

Veamos dos casos antiguos muy simples, utilizando pilares de bola:

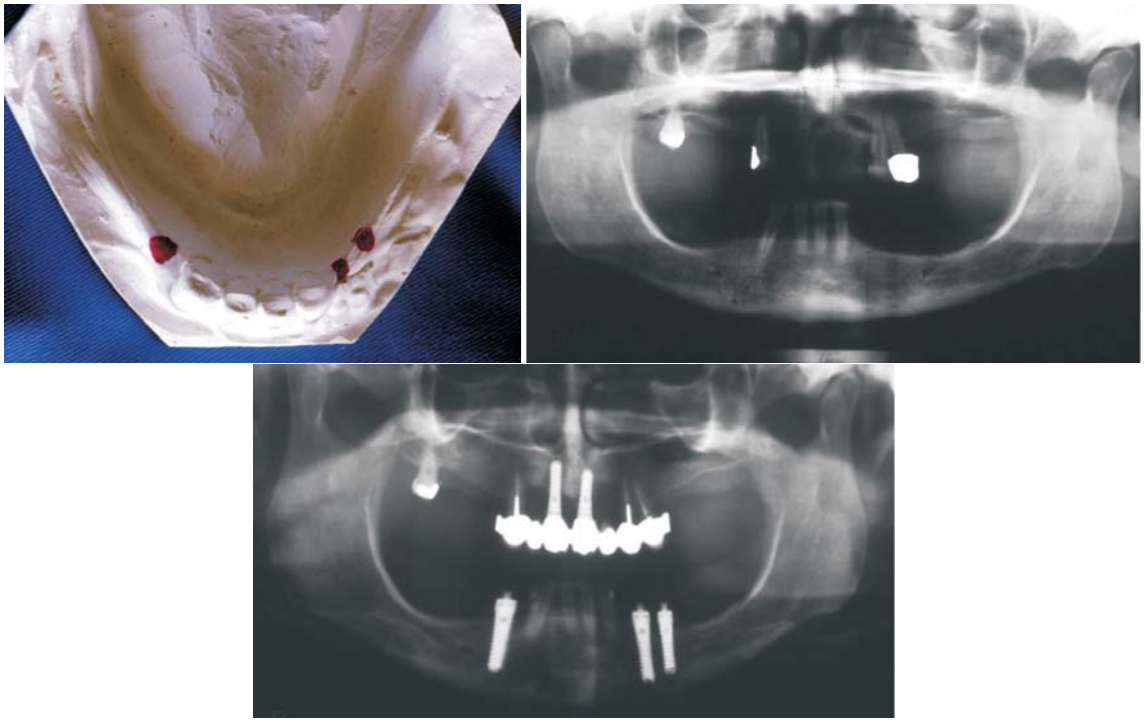

***Fig 4-1 y, 4-2* y 4-3**: Una mujer de 49 años de edad lleva mucho tiempo un parcial mandibular bilateral que le ha favorecido una marcada atrofia alveolar posterior. **La prótesis parcial que lleva le resulta antiestética y no le ofrece la funcionalidad masticatoria que necesita, pues es inestable y le produce frecuentes decúbitos.** La paciente quiere mejorar la comodidad de su prótesis y sobre todo conservar sus dientes al máximo. **En el maxilar superior se le confecciona una Prótesis Mixta, pero lo relevante para el tema que estamos tratando es la arcada mandibular, en la que p**lanificamos la colocación de tres implantes que sirvan de apoyo a su PPR, disminuyendo el brazo de palanca de los extremos libres y preservando el desgaste de los pilares, evitando a la vez retenedores antiestéticos en el sector anterior.

Figs. 4-4 y 4-5: Presenta parafunción con evidente desgaste de las mitades incisales de los dientes inferiores remanentes, como puede observarse en estas dos figuras. En estos casos solemos observar parodontos conservados, con aumento de la densificación del hueso peridentario e inmovilidad clínica, como en este caso.

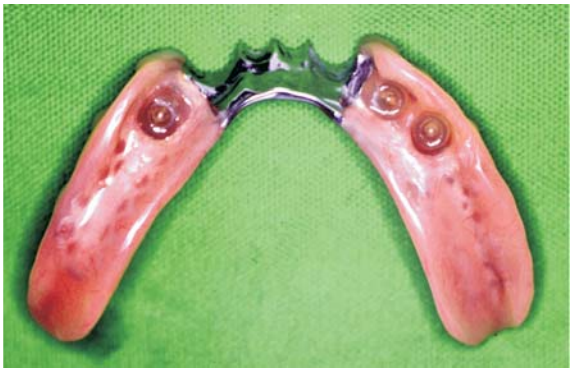

Fig 4-6 y 4-7: Los pilares de bola en su lugar. Obsérvese que hemos colocado dos **implantes** en la zona donde el canino está ausente **y sólo un implante en el otro lado**. **En la vista inferior se pueden apreciar** los ataches de teflón incluidos en el esquelético. Este trabajo tiene ya 10 años y durante todo este tiempo, su mantenimiento ha requerido sólo un rebasado y dos cambios de **los** teflones.

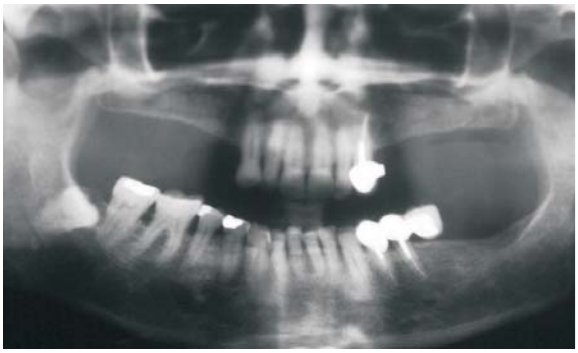
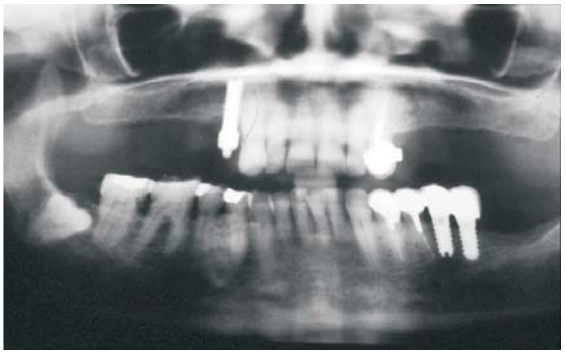

Fig 5-1 y 5-2: Esta paciente viene para resolver el puente fijo con cantilever de la zona 3 que le ha fracasado ya, habiendo requerido las endodoncias y perno-muñones en los dos pilares, y para reponer los sectores molares superiores, pero no se decide a múltiples implantes. Lleva un parcial superior varios años y ha perdido el 14 recientemente. Está satisfecha con la corona con atache que lleva en 23. Le proponemos no tocar el 13 y colocar un implante en posición 14 que actuaría de pilar sin compromiso estético.

Dr. Lino Esteve Colomina

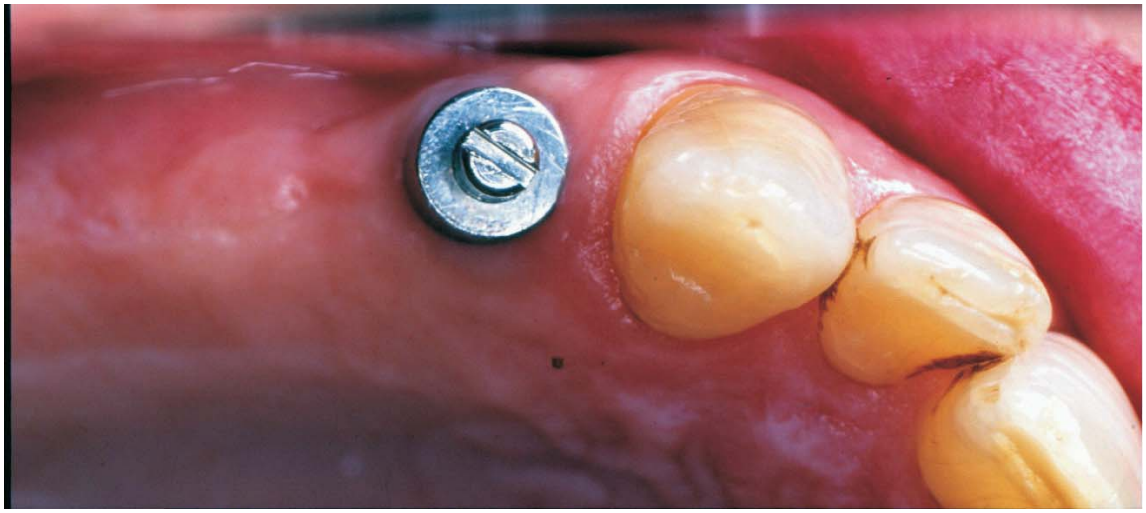

Fig 5-3 y 5-4 El pilar de bola representa en este caso una buena alternativa a la corona **con atache que ya le hicimos en** el 23. Resultan unas imágenes muy demostrativas al respecto **porque se ven a la vez las dos opciones**.

CASO 6

Hay dos posibilidades de confeccionar un pilar sobre implantes para Prótesis Parciales a extremos libres. El siguiente caso lo ejemplifica. Primero hicimos nuestra técnica convencional con pilares de bola, pero el paciente nos exigió que le confeccionáramos dientes fijos en los pilares para que su removible resultara más corto. Y así tuvimos que hacerlo.

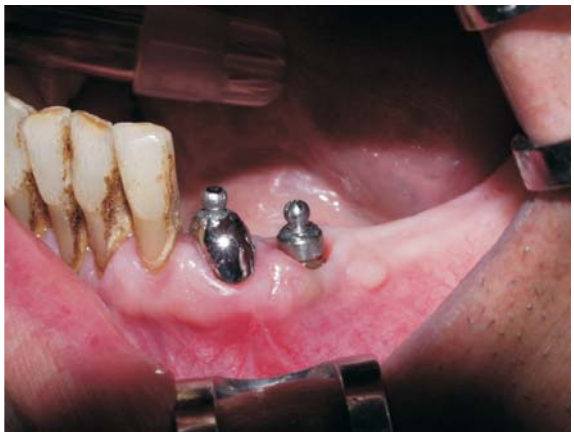

Fig 6-1 y 6-2: Aspecto de los pilares de bola en el modelo y en boca. El mesial es una coping sobre el resto radicular del 33 y el distal corresponde a un implante largo en posición pre-mentoniana.

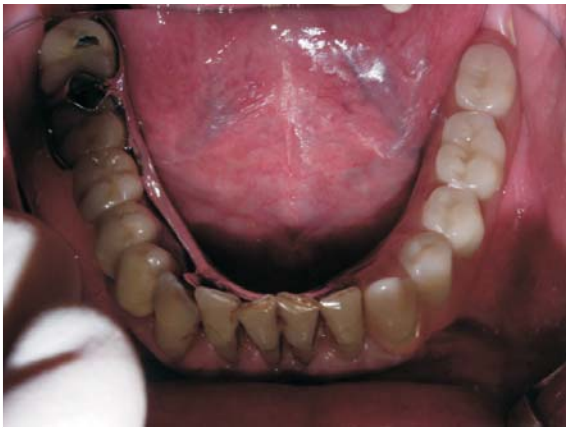

Fig 6-3 y 6-4: La prótesis lleva los ataches-hembra con sus camisas de teflón correspondientes. La sujeción y estabilidad son óptimas. El apoyo del implante al pilar natural resulta crucial en estos casos.

Fig 6-5: El paciente nos pide que no se le vea tanto vacío al retirarse la prótesis para su higiene habitual. Reconstruimos el canino con una espiga y un muñón de composite y adaptamos un pilar mecanizado sobre el implante.

Fig 6-6: Se confeccionan dos coronas ceramo-metálicas ferulizadas y microfresadas para cementar sobre el canino y atornillar sobre el implante.

Fig 6-7: Resultado final con 2 años de evolución sin complicaciones.

Dr. Lino Esteve Colomina

CASO 7

Una alternativa a los pilares de bola son las barras, que también pueden funcionar muy bien unilateralmente como en **el siguiente** caso. Se trata de una paciente de 60 años, religiosa de profesión, que demanda un mayor confort y funcionalidad en su prótesis removible, pues le resulta muy inestable a la masticación. Observamos que la máxima inestabilidad le viene por la ausencia del canino derecho en una zona que tiene un tramo desdentado extenso. El canino es el pilar protésico por excelencia. Cuando falta, el incisivo lateral no es una alternativa.

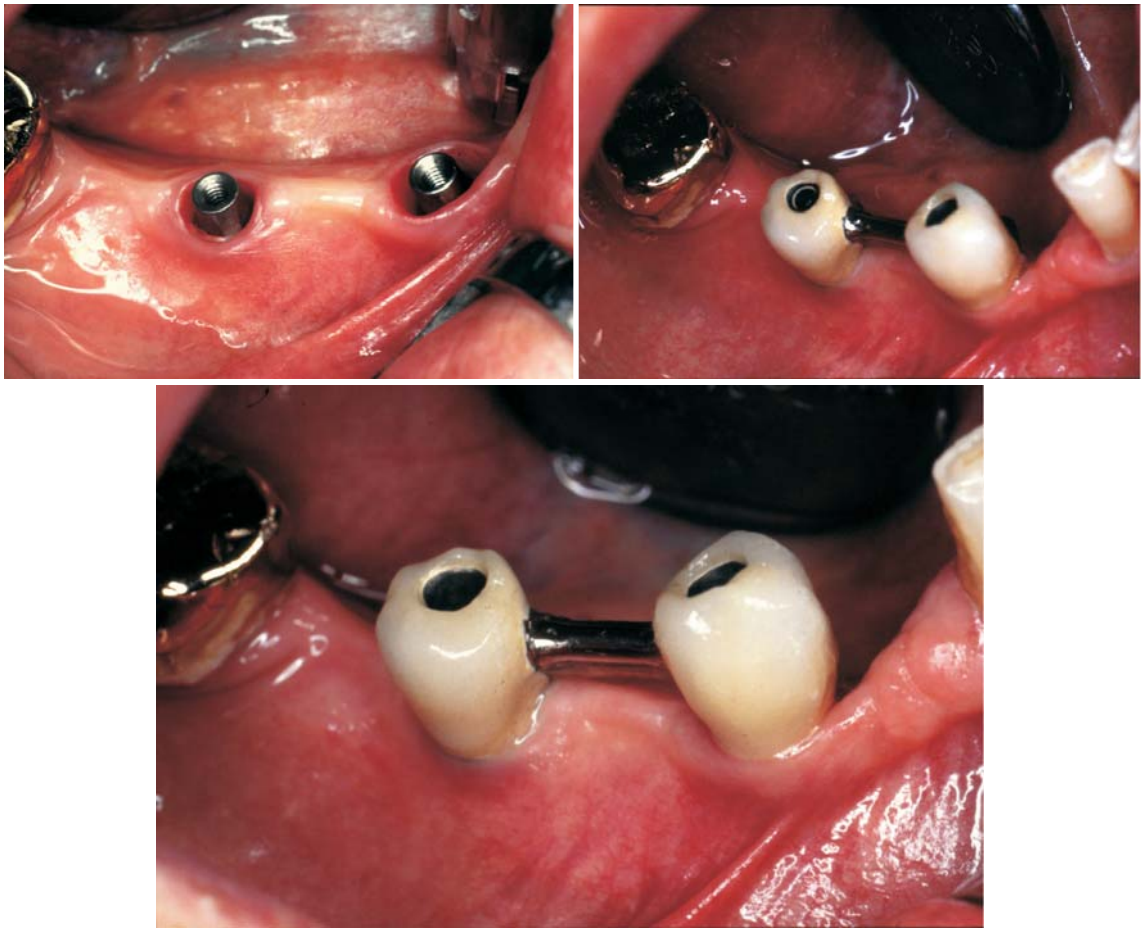

Fig 7-1,7-2 y 7-3: Decidimos colocar dos implantes sobre los que se confeccionan dos piezas atornilladas unidas por una barra. Obsérvese el aspecto saludable de los tejidos peri-implantarios.

Fig 7-4 y 7-5: Vistas inferior y superior de la prótesis, que incorpora un caballito de Ackermann incrementando considerablemente su ajuste y estabilidad.

CASO 8

Antes de los implantes, era prácticamente imposible equilibrar la oclusión en un paciente con desdentamiento unilateral. A la larga todos los parámetros oclusales acababan desmoronándose. Las barras sobre los implantes pueden compensar fácilmente este difícil problema mecánico, no siendo necesario proceder a la extracción de los dientes restantes si ello no está indicado. Veamos un ejemplo.

Fig 8-1: Este paciente, portador de una Prótesis Parcial Superior, se nos presenta con un absceso en canino derecho acompañado de una clínica florida y semi-resistente a los antibióticos de primera elección. **Se observa asimismo pérdida ósea vertical en ambos lados y gran destrucción de coronaria en zona cervical infra-gingival.** Decidimos la extracción y nos quedamos con una distribución de pilares muy asimétrica para su removible.

Fig 8-2: La solución nos viene tras colocar tres implantes bien distribuidos en la derecha y unidos por una barra, y dos coronas ceramometálicas en los dos pilares residuales a la izquierda, a su vez unidas por otra barra. No unimos rígidamente los dos sectores dejando que lo haga la prótesis para obtener una mayor compensación de tensiones.

Fig 8-3: Vista de la prótesis, con ataches totalmente estéticos y placa palatina recortada. Al ser colocada se nota una importante firmeza.

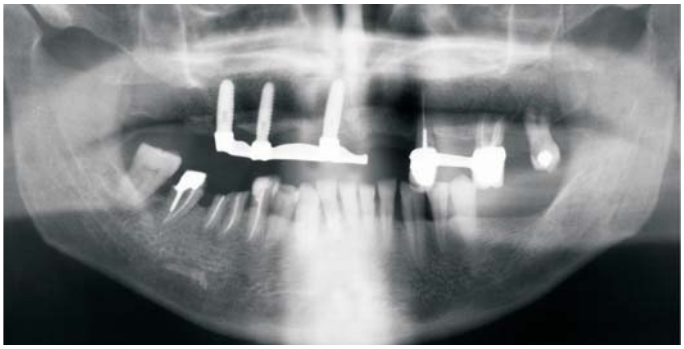

Fig 8-4: Ortopantomografía tras la colocación de la prótesis hace tres años. Desde entonces la satisfacción del paciente ha sido muy alta aunque hemos tenido que reparar la prótesis dos veces por fracturas de los dientes acrílicos.

CONCLUSION

De los casos clínicos expuestos no pretendemos extraer literalmente recetas de tratamiento. Más bien se trataría de ampliar nuestra mentalidad en cuanto al uso de los implantes, para abarcar numerosas situaciones clínicas que desbordan los estrictos protocolos al uso. Lo que queremos discutir es que las opciones de tratamiento vayan del All-in-four a la Barra-sobre-4-implantes, pasando por la híbrida-sobre-5-intermentonianos y tiro porque me toca. La sujeción a protocolos estrictos nos da seguridad, pero también supone encajar al paciente en una de nuestras “casillas” mentales. La Implantología ha alcanzado el grado de madurez necesario para desaparecer como tal, para convertirse en una herramienta más al servicio de la Odontología integral. Para que no adaptemos el paciente al tratamiento, sino al revés, el tratamiento a las necesidades del paciente. La razón de mostrar los casos del presente artículo es pues estimular nuestra imaginación y creatividad a la hora de indicar implantes en las variadas situaciones concretas que se nos presentan en la clínica. Así nuestros pacientes pueden ganar, y nosotros también.

Dr. Lino Esteve Colomina

REFERENCIAS

1. Tonetti M, Ponencia en la reunión anual de la EAO. París, septiembre 2004
2. Weyant RJ, Burt BA. An assessment of survival rates and within-patient clustering of failures for endosseous oral implants. J Dent Res. 1993;72(1):2-8.
3. Hutton JE, Heath MR, Chai JY, Harnett J, Jemt T, Johns RB, McKenna S, McNamara DC, van Steenberghe D, Taylor R. Factors related to success and failure rates at 3-year follow-up in a multicenter study of overdentures supported by Branemark implants. Int J Oral Maxillofac Implants. 1995;10(1):33-42.
4. Karoussis IK, Salvi GE, Heitz-Mayfield LJ, Brägger U, Hammerle CH, Lang NP. Long-term implant prognosis in patients with and without a history of chronic periodontitis: a 10-year prospective cohort study of the ITI Dental Implant System. Clin Oral Implants Res. 2003;14(3):329-39.
5. Karoussis IK, Müller S, Salvi GE, Heitz-Mayfield LJA, Brägger U, Lang NP. Association between periodontal and peri-implant conditions: a 10-year prospective study. Clin Oral Impl Res. 2004;15:1–7.
6. Hardt CR, Grondahl K, Lekholm U, Wennstrom JL. Outcome of implant therapy in relation to experienced loss of periodontal bone support: a retrospective 5- year study. Clin Oral Implants Res. 2002;13(5):488-94.
7. Evian CI, Emling R, Rosenberg ES, Waasdorp JA, Halpern W, Shah S, Garcia M. Retrospective analysis of implant survival and the influence of periodontal disease and immediate placement on long-term results. Int J Oral Maxillofac Implants. 2004;19(3):393-8.

AKRADENT

AKRA DENTAL, S.L.

C/ Rabasa, 3 (San Blas)
03005 -ALICANTE
Telf. 96 592 52 52 * Fax 96 592 92 11
E-mail: akradental@telefonica.net

Oferta Castellini

Sillón con:
Una manguera con micromotor **Implantor Steril**
Una manguera con jeringa **Triple Steril**
Una Manguera con **Piezo Steril5 kit**
Una manguera con turbina **Clean Light 2000P**

Equipo con **Sistema auto Esteril**
Separate Suply System

Lámpara Luna con intensidad variable

Un **taburete Rondo** para el odontólogo

12.500 €